

Çocukluk Çağında "Telekardiyografik Değerlendirme"

Ergün Çil*

* Uludağ Üniversitesi, Tıp Fakültesi, Çocuk Sağlığı ve Hastalıkları Anabilim Dalı, Çocuk Kardiyoloji Bilim Dalı, Prof.Dr.

Doğumsal ve edinsel kalp hastalıklarının tanısında kalbin büyüklüğü, şekli, büyük damarların durumu ve akciğer damarlanması hakkında bilgi sahibi olmak gereklidir. Bu nedenle fizik muayeneden sonra genellikle elektrokardiyografi ve telekardiyografi gereklidir. Röntgen tüpü göğüse 180 cm uzakta iken postero-anterior çekilen filmlere telekardiyografi (tele) denir. Telekardiyografi çekilirken aşağıda belirtilen kurallara uyulmaması halinde yanlış değerlendirmelere yol açar (1-4).

Ayrıca yenidoğan ve süt çocuklarında, özellikle erkek çocuklarda timus hiperplazisi sık görüldüğünden, yanlışlıkla kardiyomegali şeklinde yorumlanabilir. Timus ilk yaş içinde büyük olup ön mediasteni ve kalbin önünü kapatarak, kalbi büyük gösterir veya kalp konturlarında anormal görünümlere yol açar (5,6). Süt çocuklarında üst mediasteninin geniş oluşu, bu genişliğin kalp gölgesi gibi aşağıya devam etmesi, kalbin sağında veya solunda bir çentik görülmesi (yelken timus veya pelerin timus) timusu akla getirmelidir (Şekil 1,2). Klinik ve EKG bulguları kardiyomegali ile uyumsuz hastalarda sol yan grafi çekilerek, sadece ön mediasteni dolduran timusun görüntülenmesi ve kalbin büyük olmadığının gösterilmesi tanıyı koydurur.

Telekardiyografi Değerlendirme

Telekardiyografi değerlendirirken aşağıdaki parametrelerin mutlaka belirlenmesi gerekir.

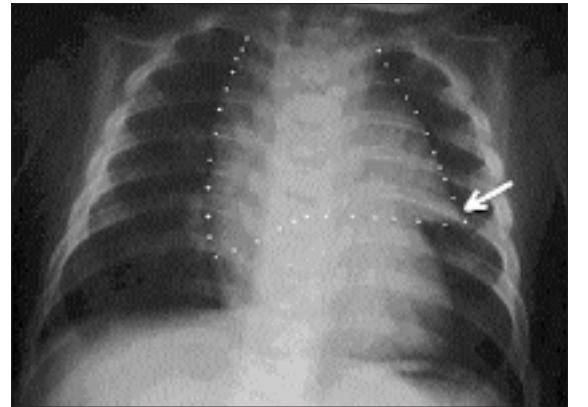
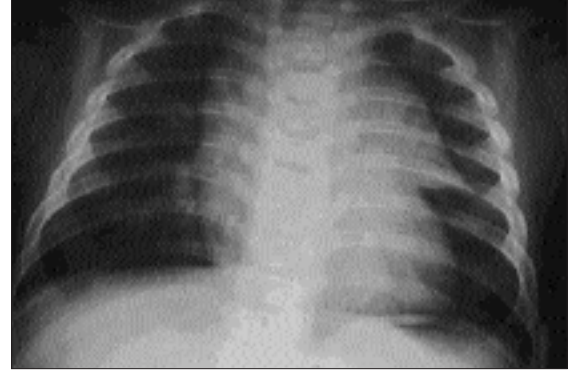
1. Kalite ve çekim tekniği,
2. Kalp büyüklüğü,
3. Kalp şekli ve konturları
4. Pulmoner konus,
5. Akciğer damarlanması

1. Kalite ve çekim tekniği

a. Ortalama 180 cm uzaklıktan çekilmelidir. Daha yakından çekilen akciğer filmlerinde kalp gölgesi magnifikasyondan dolayı, olduğundan daha büyük

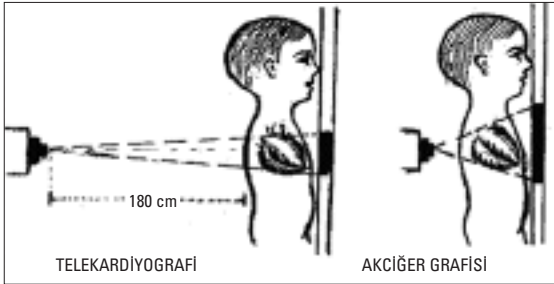
görülür ve normal bir kalp büyüklüğü bile kardiyomegali olarak yorumlanabilir (Şekil 3).

b. Film çekilirken hasta ayakta veya dikey konumda olmalıdır. Küçük çocuklar ve süt çocukları kollarından asılarak dikey konumda tutulmalıdır. Yatarak çekilen filmlerde tele mesafesinden film çekmek mümkün olmaz. Ayrıca ayakta iken büyük damarlarla asılı ve dikey duran kalp, hasta yatırılarak çekildiğinde yayılır ve kalp gölgesi olduğundan daha büyük görülür.

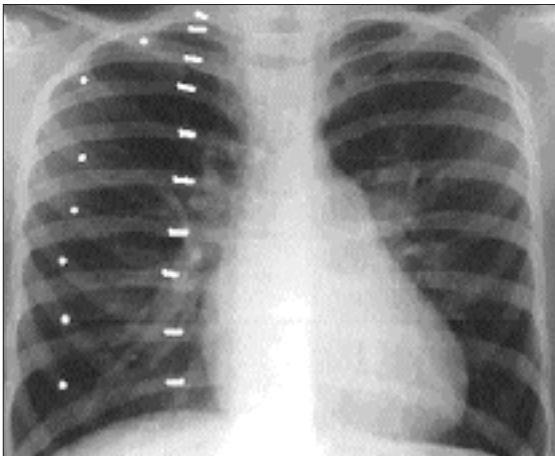


Şekil 1-2: Timus hiperplazisinde üst mediasteninin geniş olduğu, kalple süperpoze olduğu ve solda timusun sol lobunun ucunun yaptığı açığı görülmektedir.

c. Standartlar inspiriyuma göre yapıldığından, film hasta inspiriyumda iken çekilmelidir. Ekspiryumda çekilen filmlerde diyafragma yukarıya doğru yer değiştirerek kalbi de yukarı kaldırıp yatay pozisyona getirir ve kalp gölgesini normalden büyük gösterir. Ayrıca toraks çapı da ekspiryumda küçülmektedir. İlaveten ekspiryumda çekilen filmlerde kalbin sol konturu düzleşir, damar gölgeleri birbirine yaklaşır ve akciğer stazlı gibi görülür. Çok derin inspiriyumda ise hilus damarları belirginleşir. Dört-beş yaşından küçük çocuklarda ise kooperasyon kurmak ve inspiriyumda iken film çekmek mümkün olmaz. Bu nedenle küçük çocuklarda film rastgele bir zamanda çekilerek inspiriyum veya ekspiryumda oluşuna göre değerlendirilir. Bunun için diyafragma üzerindeki kostaların sayısına bakılır. Arka kostalar çocuklarda orta hattaki vertebradan kısmen yatay olarak çıkarken, ön kostalar orta hatta doğru 45° aşağı yönlenir ve kıkırdak dokusu nedeniyle tam orta hatta yani sternuma kadar ulaştığı görülemez (Şekil 4). Normal bir inspiriyum filminde diyafragma hizasının üzerinde 9-10 adet arka, 6 adet ön kosta ucu olmalıdır (4-6).



Şekil 3: Akciğer grafisinde kalp gölgesi telekardiyografiye göre daha büyük görülmektedir.



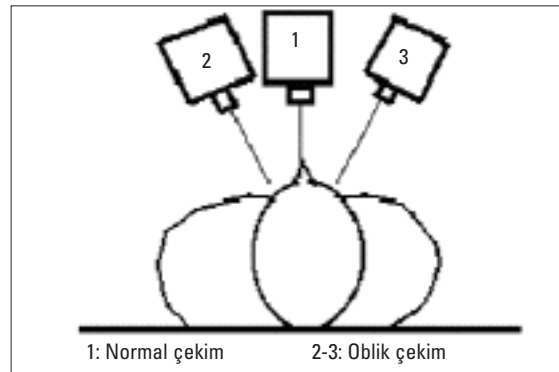
Şekil 4: Noktalar ön kostaları, çizgiler arka kostaları göstermektedir. Eğer diyafragma üzerinde önden 6, arkadan 9-10 kosta görülebilirse filmin inspiriyumda çekildiği söylenebilir.

Bu rakamların altında kosta sayılırsa film ekspiryumda çekilmiştir. Kalp büyüklüğü bu duruma dikkate alınarak değerlendirilmelidir, yani hafif kardiyomegali varsa normal kabul edilebilir.

d. Penetrasyon = sertlik uygun olmalıdır. Çocuklarda göğüs duvarı çok ince olduğundan şua dozunu ayarlamak zordur. Normal dozda çekilen filmlerde sadece ilk 4 dorsal vertebra görülmeli, kalp gölgesi arkasında vertebra sınırları seçilememelidir. Sert filmlerde daha fazla vertebra görülür hatta kalp gölgesi arkasında vertebral kolon sınırları ve aralıkları rahatlıkla fark edilebilir. Böyle çekilmiş filmlerde akciğerdeki hafif patolojiler silinebilir. Akciğer vaskülaritesi (damarlanması) ise azalmış gibi görülür. Yumuşak filmlerde ise normal dokular bile seçilemez. Akciğer damarları daha belirgin ve damarlanma artmış gibi görülür (4).

e. Simetrik çekim: Çocukları sabit tutmak zor olduğundan sağa sola dönerler ve çekilen filmler sıklıkla simetrik olmayabilir (Şekil 5). Bu nedenle bir patolojiden şüphelenmeden önce filmin simetrik olup olmadığı araştırılmalıdır. Tam simetrik bir filmde trakea ve mediasten orta hatta, klavikülalar simetrik olmalıdır (4,5). Simetrik çekilmeyen filmlerde mediasten ve vertebra tam süperpoze olmaz, mediasten sağdan veya soldan dışarı taşar. Oblik çekimlerde kalp konfigürasyonu da anormal görülür, konturları doğru değerlendirmek mümkün olmaz. Şekil 6'da vertebra ve mediasten tam süperpozedir ve trakeanın orta hatta olduğu izlenmektedir. Şekil 7'de ise mediasten ve trakea sağa kaymıştır.

Ayrıca röntgen ışınları aşağıdan veya yukarıdan gelmemeli, tam göğsün ortasına 90° açı ile ortalmalıdır (Şekil 8). Bunu anlamak için ilk kostanın ön ucuna bakılır. Eğer ilk kostanın ön ucu 2-3. arka interkostal aralığa denk geliyorsa normal sayılır. Daha yukarıya geliyorsa apikal-lordotik çekilmiştir ve ön

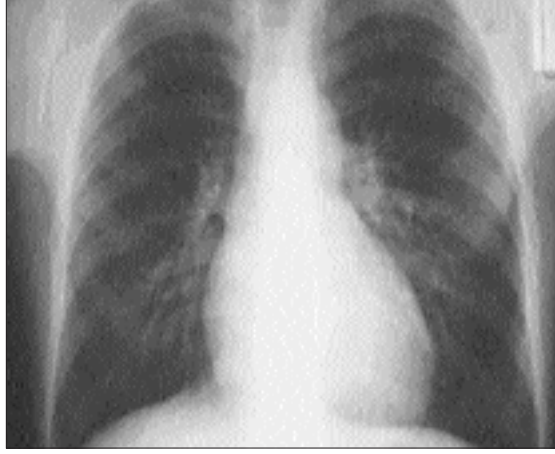

Şekil 5: Röntgen ışınları tam göğsün ortasına gelmelidir. Aksi takdirde film oblik çekilmiş olur.

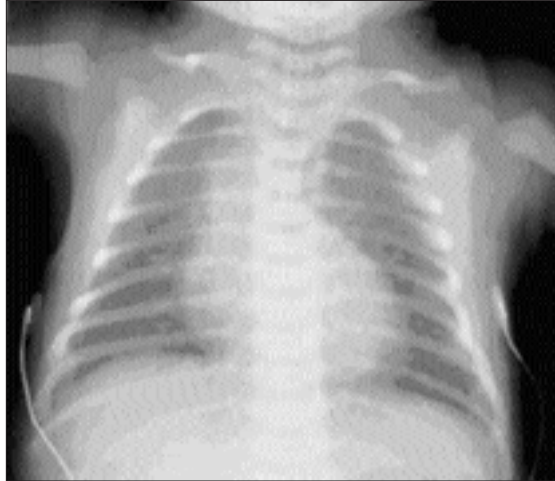
ile arka kostalar tam süperpoze olur.. Bu durumda pulmoner arterlerin ve kalp gölgesinin görünümü değişir. Apeks yukarı kalkmış gibi görülebilir.

Yukarıdaki özelliklere dikkat edilerek filmin çekiminin uygun olup olmadığı incelenir. Eğer çekimde uygunsuzluklar varsa ya çekim tekrar edilir veya bulgular elden geldiğince düzeltilerek dikkatle değerlendirilir. Tele değerlendirilmede kalite ve çekim tekniği dışında aşağıdaki parametrelere de bakılmalıdır:

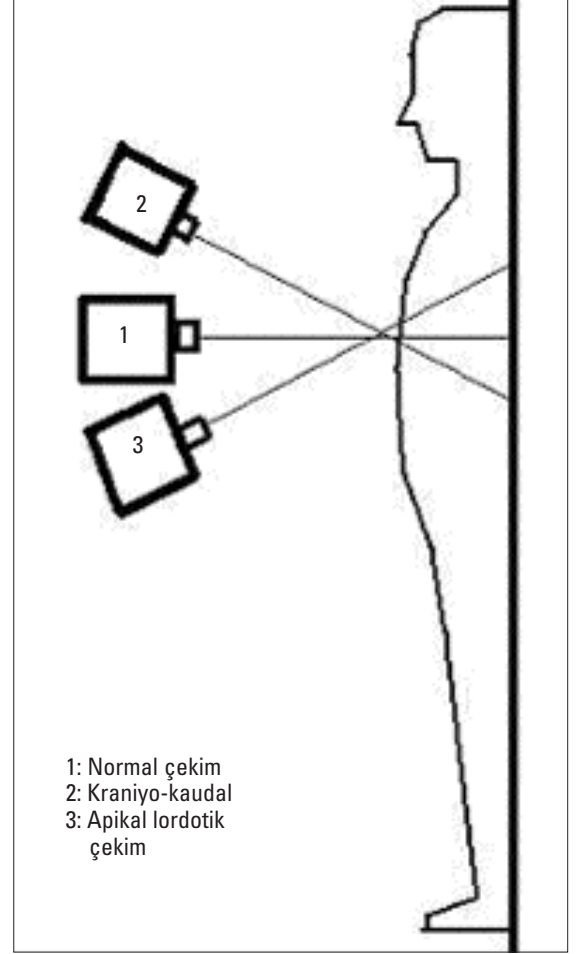
2. Kardiyotorasik oran = indeks (KTO): Kalp büyüklüğü yaş, vücut yapısı ve bir dereceye kadar cinsiyetle ilgilidir. Mediasteninin ortasından dikey bir çizgi çekilir (Şekil 9). Kalbin en sağ ve en sol noktasından bu çizgiye birer dik çizilerek toplamları alınır. Bulunan değer, sağ diyafragma teğet olarak çizi-



Şekil 6: Film simetrik çekildiği için, vertebra ve mediasten süperpozedir ve trakeanın orta hatta olduğu izlenmektedir.

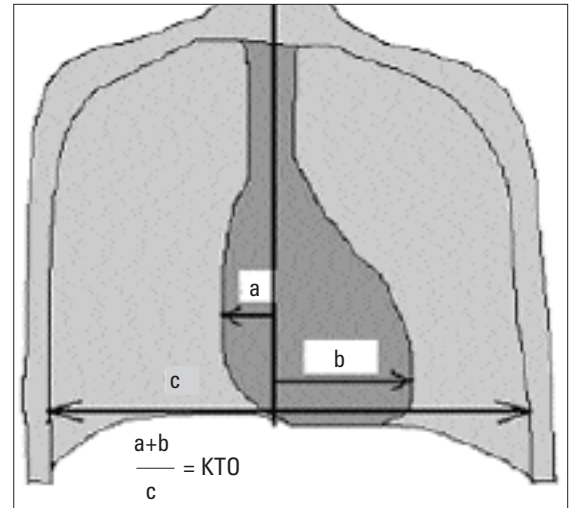


Şekil 7: Filmin oblik çekilmesi nedeniyle klavikuların asimetrik olduğu, mediasten ve trakeanın sağa kaydığı, bu nedenle kalbin sağ konturunun daha belirgin olduğu görülmektedir.



- 1: Normal çekim
2: Kraniyo-kaudal çekim
3: Apikal lordotik çekim

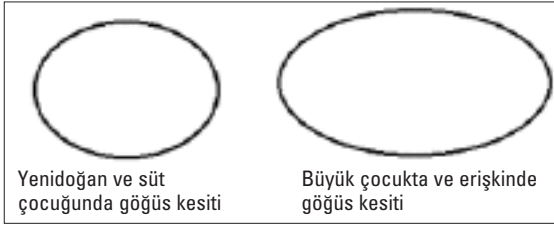
Şekil 8: Röntgen ışınları alttan veya üstten gelmemeli, tam göğsün ortasına 90° açı ile ortalınmalıdır.



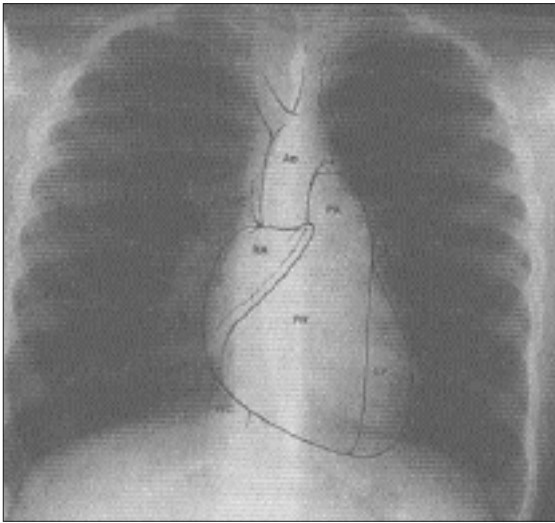
Şekil 9: Kardiyotorasik oranının bulunması, kalp büyüklüğünü belirlemek için gereklidir.

len ve kostaların iç sınırlarına kadar uzanan toraks çapına bölünür. Bu rakam KTO'yu verir. Üç yaşından büyük çocuklar ve yetişkinlerde normal KTO'nun üst sınırı 0.50'dir. Yukarıda anlatılan koşullara uyularak çekilen grafilerde bu değer in üzeri kardiyomegali olarak kabul edilir. Yenidoğarlarda KTO üst sınırı 0.60-65, süt çocuklarında 0.55'tir (Küçük çocuklarda göğüs yan çapı daha dar (Şekil 10), ayrıca diyafragma daha yukarıda ve kalp daha yatay yerleşimlidir). Tele mesafesinden çekilmeyen akciğer filmlerinde ve yatarak ve / veya ekspiriyumda çekilen filmlerde KTO normalden büyük çıkar. Ayrıca süt çocuklarında timus hiperplazisi olabilir ve kalbin önünü kapattığı için kalp büyükmüş izlenimi verebilir. Üst mediastenin geniş oluşu ve yan grafide sadece ön mediastenin dolu olması ve kardiyak muayenenin normal oluşu ile ayırıcı tanıya gidilebilir.

3. Kalp konturları ve konfigürasyonu: Telekardiyografide kalbin sağ üst konturunu vena kava superior ve çıkan aorta oluşturur (Şekil 11). Aort stenozunda poststenotik dilatasyona bağlı olarak çıkan aortanın genişlediği durumlarda veya total pulmoner venöz dönüş anomalilerinde vena kava superiorun genişlediği kardan adam görünümünde bu bölge genişleyebilir. Bazı siyanotik kalp hastalıklarında arkus



Şekil 10: Göğüs kesitinin yaşla değişimi görülmektedir.

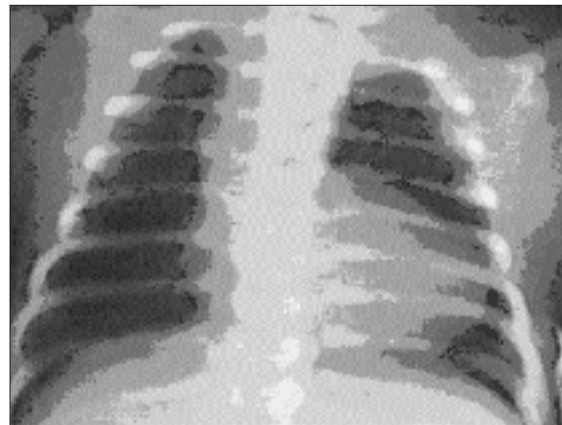


Şekil 11: Kalbin konturları şematik olarak görülmektedir.

aorta vertabranın solu yerine sağından inerek sağ üst bölgede belirginleşmeye yol açabilir. Buna sağ arkus aorta denir (Şekil 12). Sağ alt konturu ise sağ atriyum oluşturur. Triküspid atrezisi, Ebstein anomalisi, triküspid stenoz ve yetersizliklerinde sağ atriyum genişlediği için sağ alt kontur genişler. Sağ ventrikül önde ve altta olduğu için ön-arka filmlerde görülmez. Kalbin diyafragma ile komşu olan alt kısmını sağ ventrikül oluşturur. Sağ ventrikül hipertrofilerinde kalp diyafragma üzerinde yükseldiği için kalbin apeksi yukarı kalkmış olur (Fallot tetralojisinde tahta pabuç görünümü : Şekil 12).

Kalbin sol konturunu yukarıdan aşağıya sırası ile aort kavsi, pulmoner konus, sol atriyum appendiksi ve sol ventrikül oluşturur. Normal aort kavsi 8 yaş altı çocuklarda erişkinlerde olduğu gibi görülmez. Ancak aort dilatasyonlarında, aort anevrizmalarında ve aort koarktasyonunda normal olmayıp genişlediği zaman farkedilebilir. Pulmoner konusu ana pulmoner arter ve sol pulmoner arter oluşturur. Pulmoner konus düz olmalıdır, patolojik durumlarda çökük veya kabarık olabilir. Bu konu aşağıda ayrıntılı olarak anlatılacaktır.

Sol atriyum PA filmlerde görülmez. Çünkü arkada ve özofagusa komşudur. Ancak çok genişlediğinde, kalbin önüne doğru uzanan appendiksi de genişler ve indirekt olarak sol atriyum dilatasyonuna işaret eder. Ayrıca sol atriyum dilatasyonu, kalp gölgesinde çift dansite, kalbin sağ tarafında çift kontur oluşması, sol ana bronşun sol atriyum tarafından yukarı itilmesi nedeniyle düzleşmiş olması ile de tanınabilir. Sol ventrikül genişlemeleri kalbin sol alt kısmının genişlemesi ile tanınabilir. Aort yetersizliği, mitral yetersizliği, konjestif kalp yetersizliği gibi nedenlerle sol ventrikül genişleyebilir.



Şekil 12: Fallot tetralojili bir hastada sağ üst konturunun "sağ arkus aorta" nedeniyle belirgin olduğu görülmektedir. Ayrıca tahta pabuç görünümü, pulmoner konus çöküklüğü ve akciğer damarlanmasında azalma da dikkati çekmektedir.

4. Pulmoner konusun değerlendirilmesi

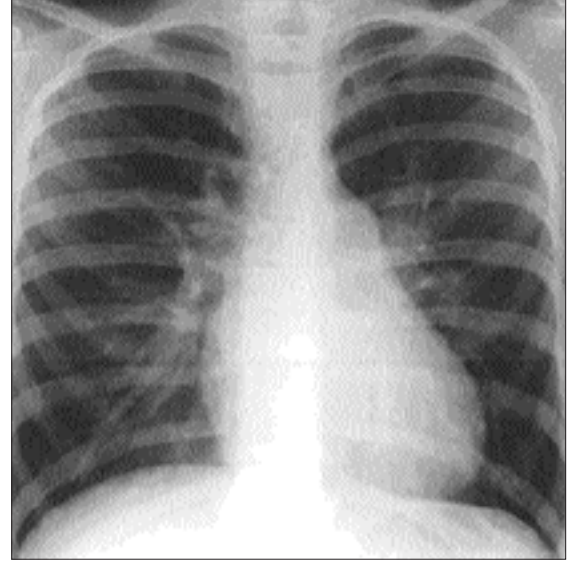
Pulmoner konus çöküklüğü: Pulmoner artere az kan giden Fallot tetralojisi ve pulmoner atrezi gibi sağ-sol şanlı siyanotik kalp hastalıklarında pulmoner arterler gelişmemiştir ve sonuçta pulmoner konus çökük görülür (Şekil 12).

Pulmoner konus kabarmıklığı: Bu kısmın genişlemeleri ise a) soldan sağa şanlı hastalıklarda (ASD,VSD, PDA) pulmoner artere fazla kan gittiğinden ve pulmoner basınç yükseldiğinden (Şekil 13), b) pulmoner stenozda post-stenotik dilatasyona bağlı olarak (Şekil 14) ve c) idiopatik pulmoner arter dilatasyonunda (gençlerde, özellikle adolesan kızlarda görülür, zarrarsızdır) görülebilir.

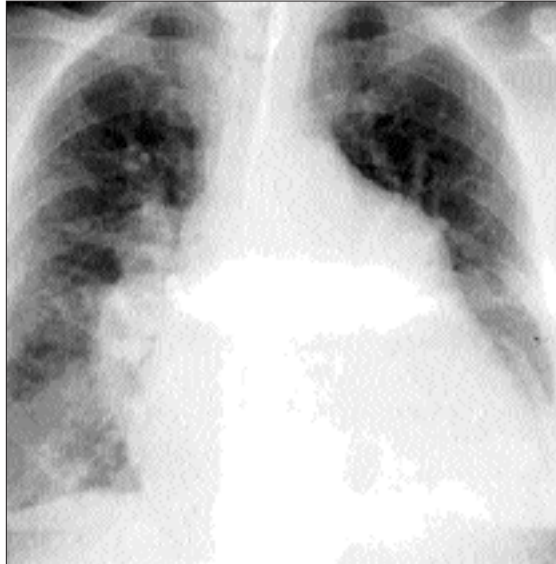5. Akciğer damarlanması = vaskülaritesi: Subjektif bir bulgudur. Film kalitesi ve çekim tekniği ile çok etkilendiği gibi, kişiden kişiye değerlendirme de değişebilir. Yenidoğanlarda akciğer damarlanmasını belirlemek pek mümkün olmaz. Hiluslarda bronşlar ve pulmoner venler görülmez. Ancak pulmoner arterler görülür. Normal bir kişide akciğer sahasının 1/3 dış kısmında pulmoner damarlar görülemez. Pulmoner arter gölgeleri soldan sağa şanlı hastalıklarda (ASD, VSD, PDA) çok belirginleşir (Şekil 13). Ağır pulmoner hipertansiyon ve Eisenmenger sendromunda ise proksimal damarlar artmış basınç nedeniyle çok genişlemiş, distal damarlanma ise küçük pulmoner arter dalları vasküler dejenerasyona bağlı olarak tıkanmış için aksine azalmıştır. Bu görünüme budanmış ağaç manzarası da denir (Şekil 15). Akci-

ğere az kan giden, pulmoner damarların gelişmediği siyanotik konjenital kalp hastalıklarında ise akciğer damarlanması çok azalmıştır. Örneğin Fallot tetralojisi ve pulmoner atrezi gibi hastalıklarda akciğer sahaları siyah olarak görülür (Şekil 12).

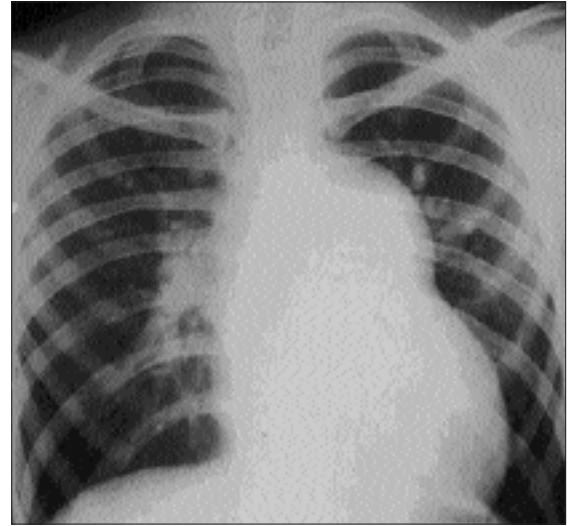
Normalde görülmeyen pulmoner venler ancak akciğerlerde venöz staz olduğunda görülebilir. Akciğerin üst kısmından gelen venler geyik boynuzu gibi görülebilir. Pulmoner lenfatikler de normalde görül-



Şekil 14: Pulmoner stenozda post-stenotik dilatasyona bağlı olarak pulmoner konus belirginleşmiştir. Kalp büyüklüğü ve akciğer damarlanması normaldir.



Şekil 13: Soldan sağ şanlı ve pulmoner hipertansiyonlu bir hastada kardiyomegali, pulmoner konusta belirginleşme ve akciğer damarlanmasında artış görülmektedir.

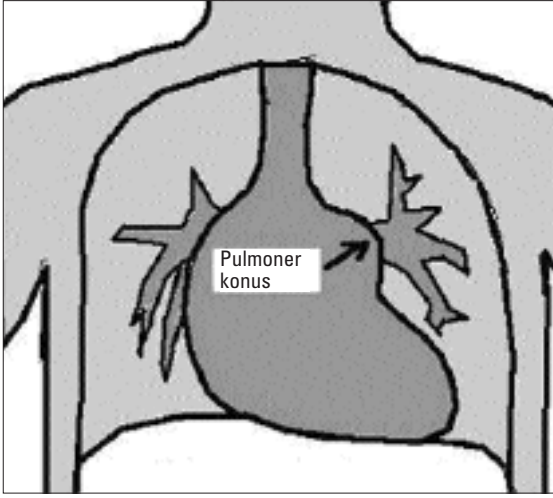


Şekil 15: Eisenmenger sendromunda pulmoner konus çok belirgin, proksimal damarlar çok genişlemiş, distal damarlanma ise aksine azalmıştır. Bu görünüme budanmış ağaç manzarası da denir.

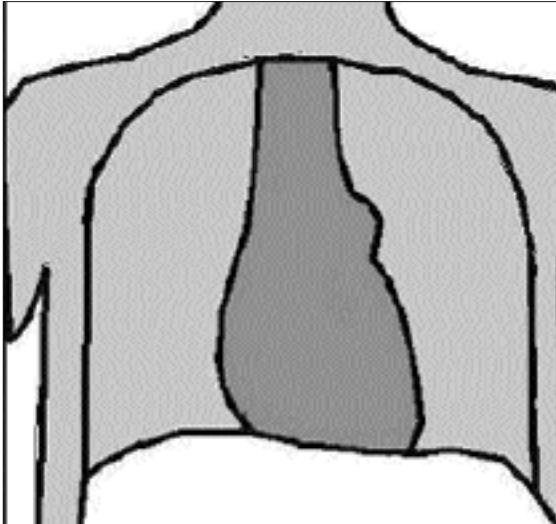
mezler. Yine akciğer stazında Kerley A ve B çizgileri görülebilir de çocukluk çağında özellikle Kerley B çizgilerinin görülmesi nadirdir (5,6).

Bazı Kalp Hastalarında Görülen Özel Kalp Şekilleri

1. Soldan sağa şantlı kalp hastalıkları: ASD, VSD, PDA gibi soldan sağa şantlı konjenital kalp hastalıklarında ortak özellikler vardır. Bu hastalıklarda atriyal, ventriküler veya arteriyel düzeylerde soldan sağa şant olduğu için pulmoner dolaşım artmıştır (Şekil 16). Bu nedenle pulmoner arterler ve dalları genişle-



Şekil 16: Soldan sağa şantlı ve pulmoner hipertansiyonlu bir hastada şematik olarak kardiyomegali, pulmoner konusta belirginleşme ve akciğer damarlanmasında artış görülmektedir.



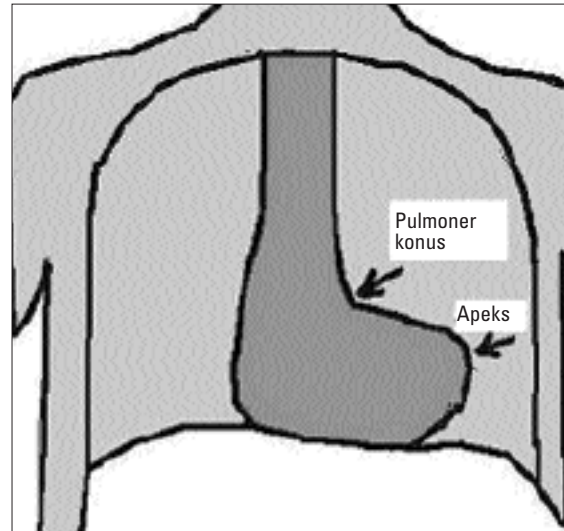
Şekil 17: Pulmoner stenozda post-stenotik dilatasyona bağlı olarak pulmoner konus belirginleşmiştir.

diği için pulmoner konusta genişleme ve akciğer damarlanmasında artış vardır. Pulmoner arterine atılan fazla miktarda kan yine kalbe döndüğünden ve çoğu hastada kalp yetersizliği de bulunduğundan kardiyomegali de bu bulgulara eklenir (Şekil 13). Bunlara ek olarak ASD'de sağ atriyum genişlemesi de vardır.

2. Pulmoner stenoz: Pulmoner kapak dar olduğu için sağ ventrikülden yüksek basınçla pulmoner artere atılan kan ana pulmoner arterde dilatasyona yol açar. Buna poststenotik dilatasyon denir. Bu hastalarda pulmoner konus genişlemiştir ama soldan sağa şantlı hastalıklardan farklı olarak kardiyomegali ve akciğer damarlanmasında artış yoktur (Şekil 14 ve 17).

3. Fallot tetralojisi: Kalp büyük değil, sağ ventrikül hipertrofisi nedeniyle apeks yukarı kalkmıştır. Bu görünüme Hollandalıların tahta pabuçlarına benzediği için coeur en sabot (kör an sabo okunur) veya tahta pabuç görünümü adı verilir. Sağdan sola şant nedeniyle pulmoner artere ve akciğere giden kan azaldığı için, pulmoner konus çökük ve akciğer damarlanması azalmıştır. Fallot (fallo okunur) tetralojili hastaların yaklaşık % 25'inde sağ arkus aorta da bulunduğu için sağ üst kontur belirgin olabilir (Şekil 12 ve 18).

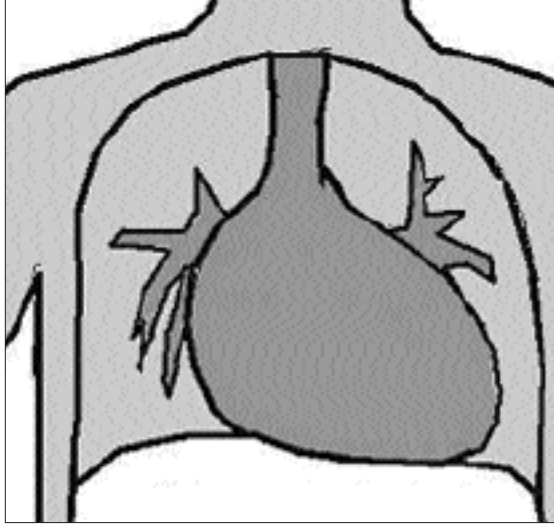
4. Büyük arter transpozisyonu: Yenidoğanda siyanoza yol açan hastalıklar içinde en sık görülenidir. Sıklıkla yenidoğan döneminden sonra siyanoza yol açan ve en sık görülen siyanotik kalp hastalığı olan Fallot tetralojisinden tele bulguları ile ayırmak çok kolaydır. Büyük arter transpozisyonunda Fallot tetralojisinin tam tersine kalp büyük, akciğer damarlanması artmıştır ve pulmoner konus çökük değildir. Ay-



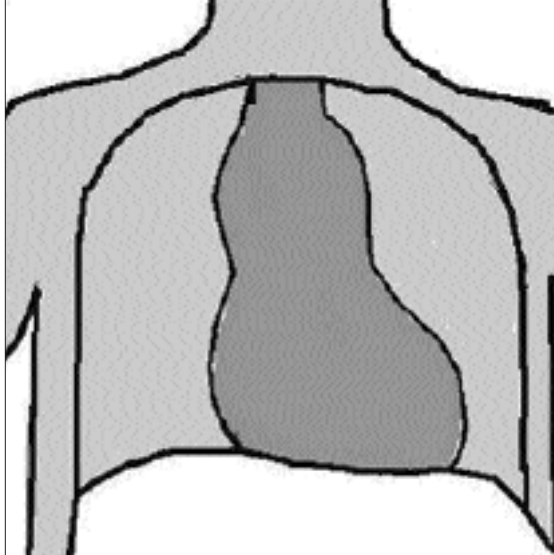
Şekil 18: Sağ ventrikül hipertrofisi nedeniyle apeks yukarı kalkmış (tahta pabuç), pulmoner konus çökük ve akciğer damarlanması azalmıştır.

rica büyük damarların tam ön-arka pozisyonda olmasından ve hipoksi nedeniyle timus hipoplazisi bulunduğundan, bu hastalarda kalp sapı da denilen üst mediasten dardır. Ayrıca kalbin görünümü yatay yerleşimli ve oval olduğundan "yan yatmış yumurta" ya da benzetilmektedir (Şekil 19).

5. Total anormal pulmoner ven dönüşü-suprakardiyak tip: Bu hastalıkta pulmoner venler sol atriyuma dökülmek yerine, bir kese halinde birleşip kalbin sol üst kenarından yukarıya doğru giderek, sol "innominate"



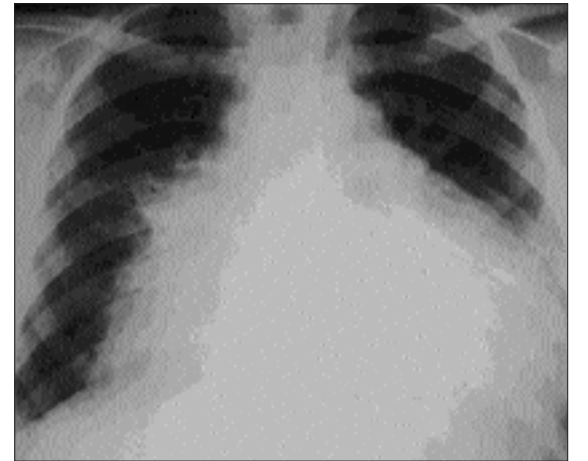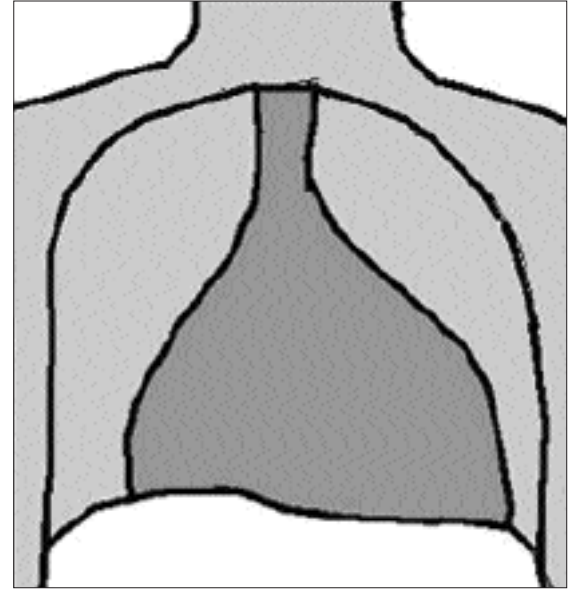
Şekil 19: Büyük arter transpozisyonunda kardiyomegali mevcut, akciğer damarlanması artmış, kalp sapı da denilen üst mediasten dardır. Kalbin görünümü yatay yerleşimli ve oval olduğundan "yan yatmış yumurta" ya da benzetilmektedir.



Şekil 20: Suprakardiyak tip total anormal pulmoner ven dönüşünde "kardan adam görünümü" veya "8 görünümü".

nate" venle birleştiği için sol üst kontur belirginleşir. İnnominate ven de vena kava superiora döküldüğü için vena kava superior genişler ve sağ üst konturu belirginleştirir. Böylece kalp gölgesi üzerinde her iki tarafta da şişkinlik görülür. Bu nedenle bu görünüme "kardan adam görünümü" veya "8 görünümü" adı verilir (Şekil 20).

6. Perikardda sıvı: Viral ve bakteriyel perikarditle-re bağlı, kollajen doku hastalıklarında, akut romatizmal ateşte, malign hastalıklarda ve kalp ameliyatlarından sonra gelişen post-perikardiyotomi sendromunda perikardda sıvı toplanabilir. Kalp gölgesini genişlettiğinden kardiyomegali zannedilebilir. Bazı ipuçlarına bakarak kardiyomegaliden ayrılabilir (Şekil 21-22):



Şekil 21-22: Perikardda sıvı toplandığında kalp gölgesi Kızılay çadırına veya cam sürahiye benzer.

1. Kalp her iki tarafa doğru simetrik olarak büyümüştür. Bu nedenle Kızılay çadırına veya üstü dar altı geniş bir cam sürahiye benzer.

2. Kalp konturlarının normal sınırları (örneğin pulmoner konus) görülemez.

3. Kalbin transvers çapı daha aşağıya kaymıştır, yani diyafragmaya yakındır.

Kaynaklar

1. Bernstein D: Radiologic Assessment, In: Behrman RE, Kliegman RM, Hal BJ (Eds) Nelson Textbook of Pediatrics. 16th edn. WB Saunders Comp, Philadelphia, 2000, p. 1351.
2. Singleton EB, Morriss MJH: Plain Radiographic Diagnosis of Congenital Heart Disease In: Garson A Jr, Bricker JT, Fisher DJ, Neish SR. (Eds) The Science and Practice of Pediatric Cardiology 2nd edn. Williams & Wilkins, Baltimore, 1998: p.715-34.
3. Hulet RL, Owitt TW: The Chest Roentgenogram, In: Allen HD, Gutgesell HP, Clark EB, Driscoll DJ, (Eds) Heart Disease in Infants, Children and Adolescents. 6th edn. Lippincott Williams & Wilkins, Philadelphia, 2001: p.162-70.
4. Çil E: Telekardiyografi, In: Heper C (Ed) Mültidisipliner Kardiyoloji, Nobel-Güneş Tıp Kitabevi, Bursa, 2002: p.48-51.
5. Tuncel E. Klinik Radyoloji. Nobel-Güneş Tıp Kitabevi, Bursa 1994: p.201-19.
6. Tuncel E. Yazıcı Z. Çocuk Hastalıklarında Radyolojik bulgular. Nobel-Güneş Tıp Kitabevi, Bursa, 2002: p.416-29.